

# Oftalmopatía tiroidea: Atención continua en evolución

# Aviso legal

- *El claustro puede analizar los productos no autorizados y los usos no autorizados de los productos autorizados. Estos casos pueden indicar el estado de autorización en una o más jurisdicciones*
- *El claustro encargado de la presentación ha recibido el asesoramiento de USF Health y touchIME para garantizar que divulguen las posibles recomendaciones realizadas para el uso no autorizado o no recogido en la ficha técnica*
- *USF Health y touchIME no avalan los productos ni los usos no autorizados realizados o implícitos al hacer referencia a estos productos o usos en las actividades de USF Health o touchIME*
- *USF Health y touchIME no aceptan responsabilidad alguna por los posibles errores u omisiones*

# Panel de expertos



**Dra. Andrea Kossler**

**Oftalmóloga**

Facultad de Medicina de la  
Universidad de Stanford  
Palo Alto, CA, EE. UU.



**Dr. Mario Salvi**

**Endocrinólogo**

Universidad de Milán  
Milán (Italia)



**Dr. Edsel Ing**

**Oftalmólogo**

Universidad de Alberta  
Alberta, Canadá  
Universidad de Toronto  
Ontario, Canadá




# Agenda

**Comprender los mecanismos de la OT: ¿Quién está en riesgo?**

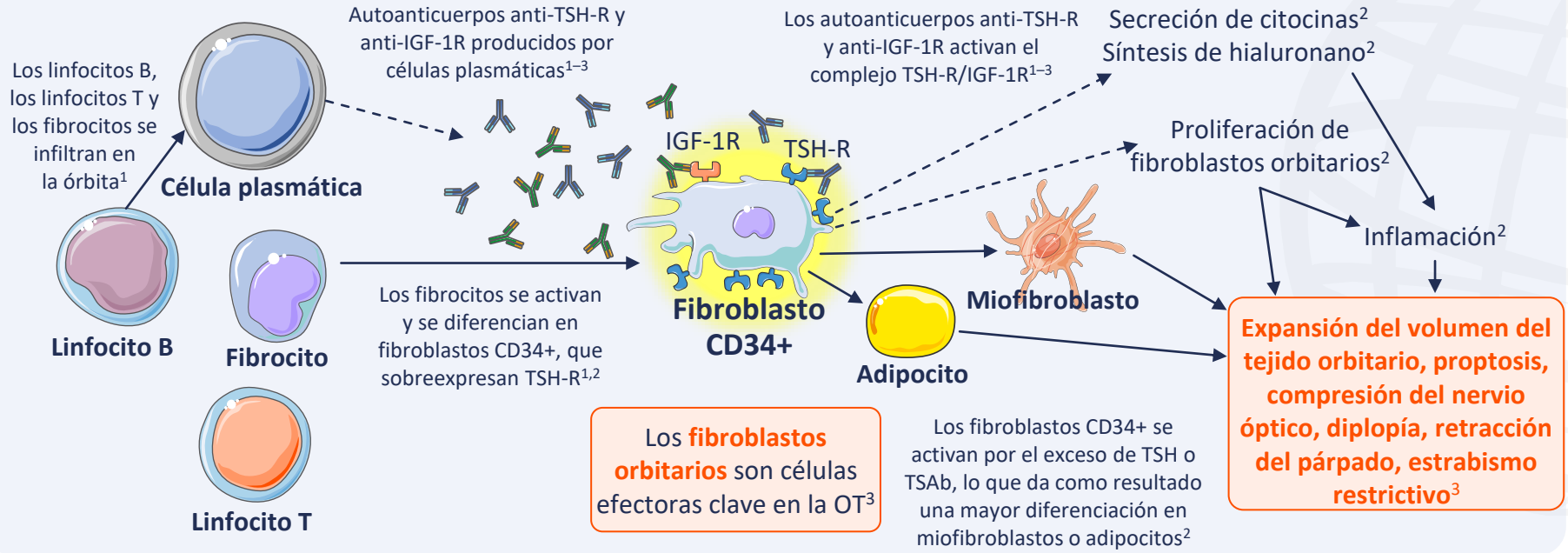
**Presentación clínica de la OT: ¿Cuáles son los signos y síntomas?**

**Diagnóstico de la OT: ¿Qué implica?**



**Comprender los mecanismos de la OT:  
¿Quién está en riesgo?**

# La OT se caracteriza por la inflamación y la remodelación de los tejidos blandos orbitarios y las áreas periorbitarias<sup>1,2</sup>



IGF-1R, receptor del factor de crecimiento similar a la insulina tipo 1; OT, oftalmopatía tiroidea; TSAb, anticuerpo estimulante de la glándula tiroidea; TSH, hormona estimulante de la glándula tiroidea; TSH-R, receptor de la hormona estimulante de la glándula tiroidea.

1. Men CJ, et al. *Ther Adv Ophthalmol*. 2021;13:1–14; 2. Moledina M, et al. *Eye (Lond)*. 2024;38:1425–37; 3. Maurya RP, et al. *Int J Ocular Oculoplast*. 2021;7:117–30.

# La evolución natural de la OT implica una fase activa, una fase estática y una fase inactiva<sup>1-3</sup>

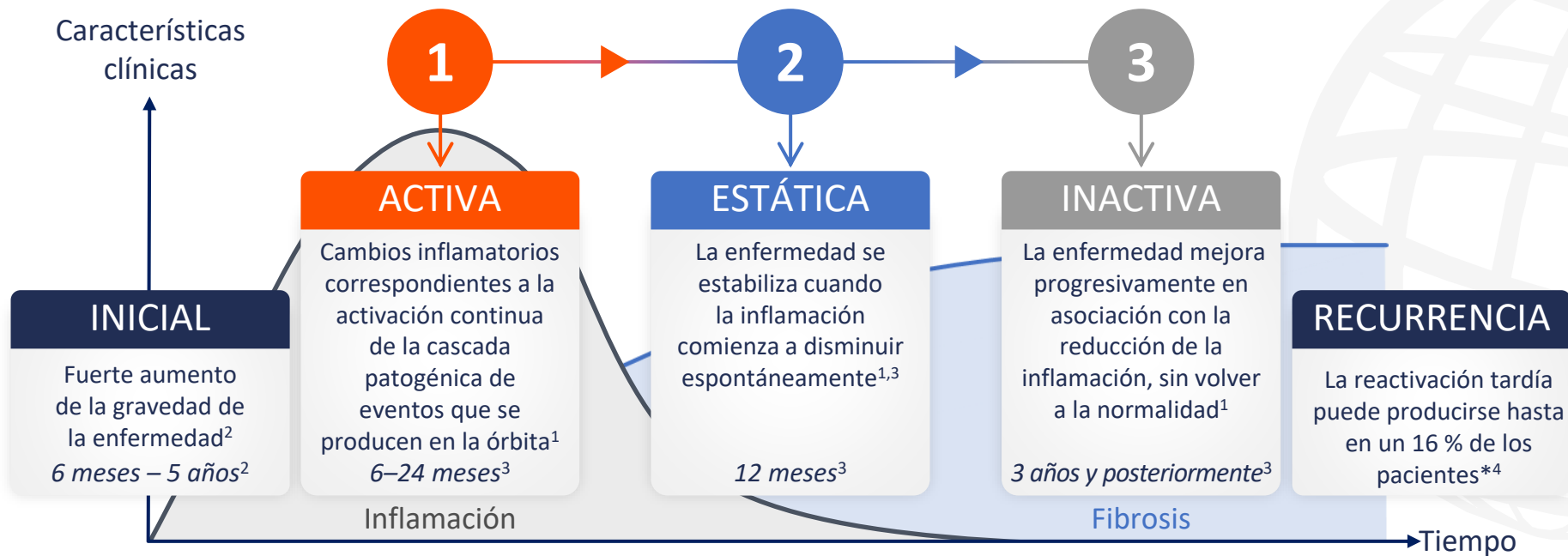


Gráfico reproducido de Maurya RP, et al. *Int J Ocular Oculoplast.* 2021; 7:117–30 (CC BY 4.0 [www.creativecommons.org/licenses/by/4.0/](http://www.creativecommons.org/licenses/by/4.0/)).

\*Basado en un estudio retrospectivo, N=415.<sup>4</sup>

OT, oftalmopatía tiroidea.

1. Bartalena L, et al. *Front Endocrinol.* 2020;11:615993; 2. Shah SS, Patel BC. Thyroid Eye Disease. Actualizado en 2023. Disponible en: [www.ncbi.nlm.nih.gov/books/NBK582134/](http://www.ncbi.nlm.nih.gov/books/NBK582134/)

(último acceso el 17 de junio de 2024); 3. Maurya RP, et al. *Int J Ocular Oculoplast.* 2021;7:117–30; 4. Patel P, et al. *Ophthalmic Plast Reconstr Surg.* 2015;31:445–8.

# La evolución natural de la OT implica una fase activa, una fase estática y una fase inactiva<sup>1-3</sup>

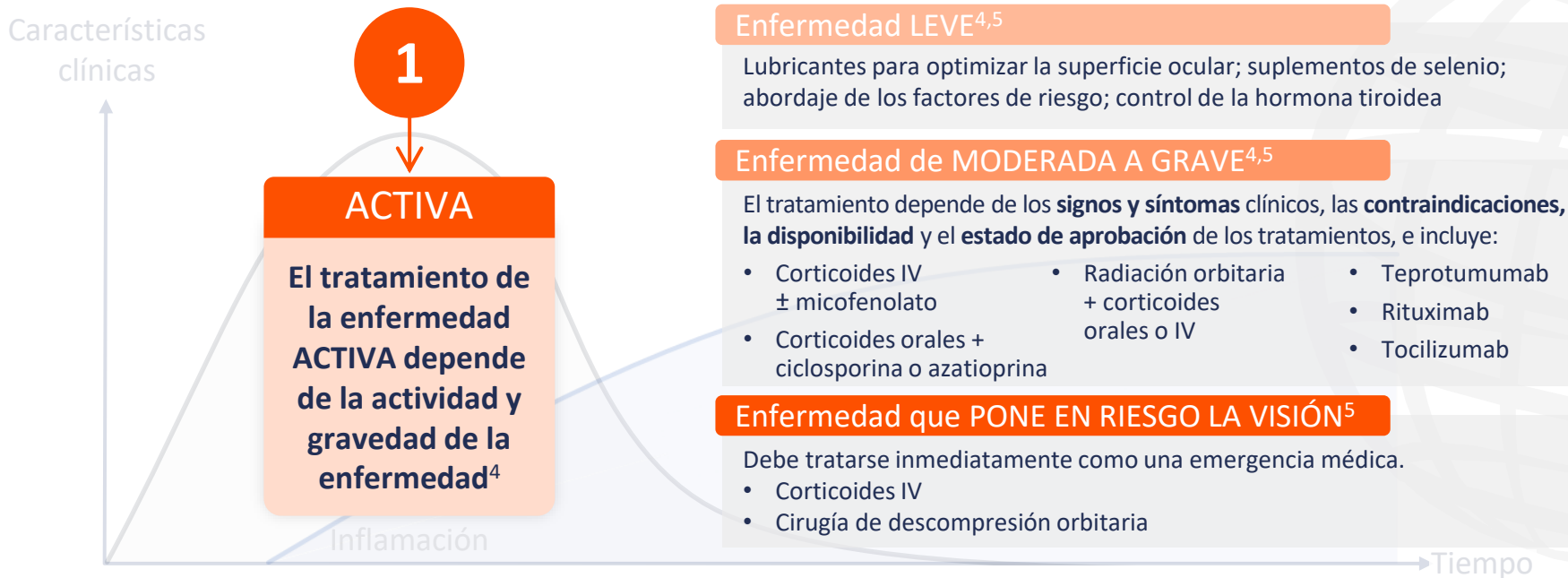


Gráfico reproducido de Maurya RP, et al. *Int J Ocular Oculoplast.* 2021; 7:117–30 (CC BY 4.0 [www.creativecommons.org/licenses/by/4.0/](http://www.creativecommons.org/licenses/by/4.0/)).

IV, intravenoso; OT, oftalmopatía tiroidea.

1. Bartalena L, et al. *Front Endocrinol.* 2020;11:615993; 2. Shah SS, Patel BC. Thyroid Eye Disease. Actualizado en 2023. Disponible en: [www.ncbi.nlm.nih.gov/books/NBK582134/](http://www.ncbi.nlm.nih.gov/books/NBK582134/) (último acceso el 17 de junio de 2024); 3. Maurya RP, et al. *Int J Ocular Oculoplast.* 2021;7:117–30; 4. Men CJ, Kossler AL. *touchREVIEWS Ophthalmol.* 2024;18:33–40;

5. Bartalena L, et al. *Eur J Endocrinol.* 2021;185:G43–67.



# La evolución natural de la OT implica una fase activa, una fase estática y una fase inactiva<sup>1-3</sup>

Características  
clínicas

## Enfermedad INACTIVA

La **descompresión orbitaria**, la **cirugía plástica oftálmica** y la **cirugía del estrabismo** pueden tratar desfiguraciones residuales (p. ej., exoftalmos, retracciones del párpado, hinchazón del párpado y periorbitaria, estrabismo, tensión retro/periocular y diplopía)<sup>4,5</sup>

**Teprotumumab** es una alternativa a la descompresión orbitaria para el tratamiento de la proptosis, cuando esté disponible<sup>6</sup>

3

## INACTIVA

Las **terapias médicas convencionales no tienen ningún papel en el tratamiento de la OT crónica**<sup>4</sup>

Fibrosis

Tiempo

Gráfico reproducido de Maurya RP, et al. *Int J Ocular Oculoplast.* 2021; 7:117–30 (CC BY 4.0 [www.creativecommons.org/licenses/by/4.0/](http://www.creativecommons.org/licenses/by/4.0/)).

OT, oftalmopatía tiroidea.

1. Bartalena L, et al. *Front Endocrinol.* 2020;11:615993; 2. Shah SS, Patel BC. Thyroid Eye Disease. Actualizado en 2023. Disponible en: [www.ncbi.nlm.nih.gov/books/NBK582134/](http://www.ncbi.nlm.nih.gov/books/NBK582134/) (último acceso el 17 de junio de 2024); 3. Maurya RP, et al. *Int J Ocular Oculoplast.* 2021;7:117–30; 4. Kossler AL, et al. *J Clin Endocrinol Metab.* 2022;107:S36–46;

5. Bartalena L, et al. *Eur J Endocrinol.* 2021;185:G43–67; 6. Men CJ, Kossler AL. *touchREVIEWS Ophthalmol.* 2024;18:33–40.



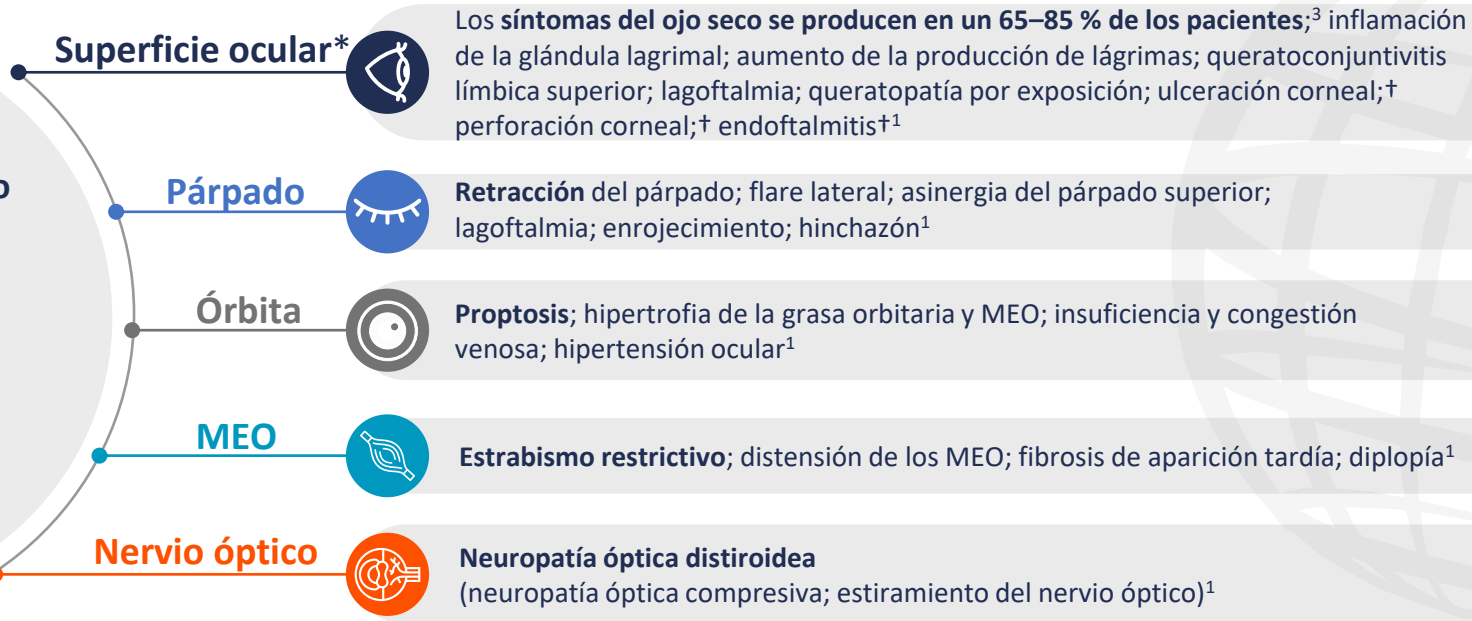
**Presentación clínica de la OT:  
¿Cuáles son los signos y síntomas?**



# Las molestias oculares son la presentación más común en pacientes con OT<sup>1</sup>

La **retracción del párpado** es el signo clínico más habitual de la OT<sup>1</sup>

La **retracción del párpado superior** se presenta en más del **90 %** de los casos<sup>1,2</sup>



\*OT activa. †Casos graves. El texto en negrita resalta el signo/síntoma clave dentro de cada categoría.

MEO, músculos extraoculares; OT, oftalmopatía tiroidea.

1. Shah SS, Patel BC. Thyroid Eye Disease. Actualizado en 2023. Disponible en: [www.ncbi.nlm.nih.gov/books/NBK582134/](http://www.ncbi.nlm.nih.gov/books/NBK582134/) (último acceso el 17 de junio de 2024);

2. Burch HB, et al. *Thyroid*. 2022;32:1439–70; 3. Sun R, et al. *BMC Ophthalmol*. 2023;23:72.



# Diagnóstico de la OT: ¿Qué implica?



# El diagnóstico de la OT se suele realizar clínicamente, basándose en la presentación de signos y síntomas oculares<sup>1</sup>



## Retracción del párpado presente más algo de lo siguiente:<sup>2</sup>

- Disfunción tiroidea
- Proptosis
- Neuropatía óptica distiroidea
- Músculo extraocular (visión doble o movimientos oculares restringidos)



## Retracción del párpado ausente más disfunción tiroidea más algo de lo siguiente:<sup>2</sup>

- Proptosis<sup>2</sup>
- Disfunción del nervio óptico<sup>2</sup>
- Afectación de los músculos extraoculares<sup>2</sup>
- Hallazgos clásicos en las pruebas de diagnóstico por imagen<sup>2,3</sup>

## Todas las demás presentaciones<sup>2</sup>

- Considerar un diagnóstico alternativo

OT, oftalmopatía tiroidea.

1. Barrio-Barrio J, et al. *J Ophthalmol.* 2015;2015:249125; 2. Burch HB, et al. *Thyroid.* 2022;32:1439–70; 3. Shah SS, Patel BC. *Thyroid Eye Disease.* Actualizado en 2023.

Disponible en: [www.ncbi.nlm.nih.gov/books/NBK582134/](https://www.ncbi.nlm.nih.gov/books/NBK582134/) (último acceso el 17 de junio de 2024).

# Los oftalmólogos pueden confirmar un diagnóstico de OT y evaluar la gravedad, actividad y trayectoria de la enfermedad

## Exploración en el consultorio sugerida por endocrinólogos para la evaluación de la OT



### Párpados

Hinchazón, enrojecimiento, retracción, lagofthalmia



### Movimientos oculares

Postura de la cabeza, estrabismo, restricción del movimiento, visión doble, dolor retroorbitario



### Conjuntivas

Enrojecimiento, quemosis



### Córnea

Opacidad debido a cicatrices o erosiones



### Proptosis

Posición de la córnea en relación con el borde orbitario lateral mediante exoftalmómetro, si está disponible



### Visión\*

AV, desaturación del color, defectos del campo visual, defecto pupilar aferente relativo, papiledema/atrofia óptica

## Exploración oftálmica formal realizada por oftalmólogos con experiencia en OT



### Visión

Visión central; visión del color; visión periférica

**Exploración:** tabla de Snellen; láminas de colores; pruebas de pupilas; exploración del fondo de ojo y del nervio óptico



### Inflamación

Enrojecimiento e hinchazón de párpados y conjuntiva.

**Exploración:** biomicroscopio con lámpara de hendidura



### Estrabismo

Diplopía; duciones; estrabismo

**Exploración:** prueba del reflejo luminoso corneal; prueba de oclusión



### Apariencia

Retracción del párpado; proptosis; exposición corneal

**Exploración:** distancia refleja marginal; exoftalmometría; biomicroscopio con lámpara de hendidura; tinción de fluoresceína

\*Obligatorio si los antecedentes sugieren pérdida de visión.

AV, agudeza visual; OT, oftalmopatía tiroidea.

Burch HB, et al. *Thyroid*. 2022;32:1439–70.